

## SZUPERKRITIKUS KÖRÜLMÉNYEK KÖZÖTT ELŐÁLLÍTOTT CSONTPÓTLÓ AEROGÉL KOMPOZITOK VIZSGÁLATA ÁLLATKÍSÉRLETI MODELLEKEN

Szabó Béla Attila<sup>1</sup>, Kiss László<sup>2</sup>, Manó Sándor<sup>2</sup>, Jónás Zoltán<sup>2</sup>, Lázár István<sup>3</sup>,  
Fábián István<sup>3</sup>, Dezső Balázs<sup>4</sup>, Csernátony Zoltán<sup>2</sup>

<sup>1</sup>Debreceni Egyetem, Orvos- és Egészségtudományi Centrum, Általános Orvostudományi Kar

<sup>2</sup>Debreceni Egyetem, Orvos- és Egészségtudományi Centrum, Ortopédiai Klinika

<sup>3</sup>Debreceni Egyetem, Tudományegyetemi Karok, Szervetlen és Analitikai Kémia Tanszék

<sup>4</sup>Debreceni Egyetem, Orvos- és Egészségtudományi Centrum, Patológiai Intézet

[szabob1118@gmail.com](mailto:szabob1118@gmail.com)

### Absztrakt

A Debreceni Egyetem Ortopédiai Klinikája, valamint a Szervetlen és Analitikai Kémiai Tanszéke egy OTKA pályázat keretében szuperkritikus körülmények között hidroxipapatitot, trikálcium-foszfátot és szilika aerogélt tartalmazó kompozitokat állított elő, amely a csontban különböző okokból kialakult súlyos folytonossági hiány pótlására szolgálhat. Bár a kialakult csonthiány pótlására a saját csont beültetése lenne a legkedvezőbb, hiszen a szervezet azt fogadja be a legnagyobb valószínűséggel, azonban a donorterületek véges volumene miatt autograftok csak korlátozottan állnak a rendelkezésünkre. A kifejlesztett anyagunk viszont mellett, hogy oszteoinduktív és oszteokonduktív hatással is rendelkezik, olcsón és nagy mennyiségben előállítható. Az élő szervezetben való viselkedést felnőtt, hím, egészséges Long-Evans patkányok bal oldali combcsontján tanulmányoztuk. A létrehozott csontpótló anyagot a femur lateralis condylusába készített 2 mm átmérőjű defektusba ültettük, majd pedig megfigyeltük a beépülését a 4., 8. és 13. héten röntgen-, illetve a 13. hét után szövettani vizsgálatok által. Az eddigi eredményeink alapján elmondható, hogy a szövettani metszeteken és a röntgenképeken csontújdonképződés mellett a vizsgálati anyag beépülése is megfigyelhető volt, ugyanakkor csak részben szívódott fel. A kutatás kimenetelét torzító, jelentős immunválaszt nem váltottak ki a vizsgálati anyagok. Mindezek alapján a munka folytatását tervezzük, megelőzve egy, a klinikai gyakorlatban bevezethető anyag előállítását.

**Kulcsszavak:** csontpótló anyag, aerogél, szuperkritikus, Long-Evans, patkány, állatkísérleti modell, csont, femur, hidroxipapatit, trikálcium-foszfát, szilika aerogél

### The examination of aerogel composite artificial bone substitutes in animal models

#### Abstract

At the University of Debrecen, Department of Orthopaedic Surgery and Department of Inorganic and Analytical Chemistry aimed to make a bone substitute which is cheap, easy to produce and it can be used in clinical practice. These supercritical circumstances made aerogel composites are from hydroxi-apatit, tricalcium-phosphat and silica alcogel. They also have osteoinductive, osteoconductive properties; furthermore they can provide a stable structure for the newly built bone. The research was carried out on adult, male, healthy Long-Evans rats. We implanted the

synthetized material into the lateral condyle of their left femoral condyle. We exposed the distal part of thigh-bone, we detached the periosteum, then we drilled a 2 mm hole in the condyle. Into that hole we impacted the examined bone substitute material. On the 4<sup>th</sup>, 8<sup>th</sup> and the 13<sup>th</sup> week we performed X-rays to follow up the implanted material. After the 13<sup>th</sup> week we removed the whole left femur of the rats and sent them for histological examination. According to our results on the histological slides and the X-ray pictures the newly built bone and the absorption of the bone substitute materials can be seen, but during the 13 weeks it could not absorb completely, although by the clinical experiences this could not be expected. The immunological results did not show such a reaction which could disfigure the result of the research. Based on these observations we plan to continue the work aiming to the synthesis of the bone substitute material which can be introduced to the human clinical practice.

**Keywords:** bone substitute, aerogel, supercritical, Long-Evans, rat, animal experiment, bone, femur, hidroxipatit, tricalcium-phosphat, silica alcogel

## Bevezetés

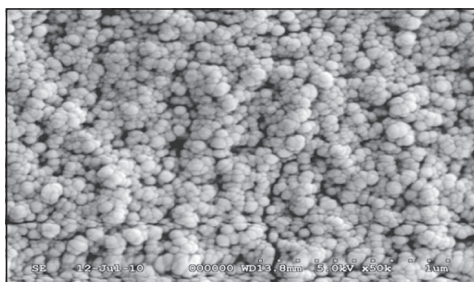
Az ortopéd sebészek, traumatológusok gyakran szembesülnek a csontban különböző okokból kialakult súlyos folytonossági hiány problémájával. A protézisbeültetések, revíziós operációk, traumák, tumorok vagy a fejlődési rendellenességek miatti végtagmegtartó műtétek sokszor szinte megoldhatatlan problémát jelentenek a sebészek számára.<sup>1-3</sup> Így számos beavatkozásnál van szükség csontpótlásra a kialakult súlyos csontdefektusok miatt. A hiányt olyan anyaggal kell pótolni, amit a csont befogad, ettől megerősödik, illetve a revíziós implantátumnak stabil rögzítést képes biztosítani. A saját csont (autograft) beültetése az optimális, hiszen a szervezet azt fogadja be a legnagyobb valószínűséggel, ám mennyisége igen korlátozott, mert a donorterületek volumene véges. Jelenleg megoldásként különféle eredetű darált és strukturális graftokat (allo-, xeno-, auto-, szintetikus graftokat) alkalmaznak, de eddig egyik sem bizonyult tökéletesnek.<sup>4</sup> Ugyanakkor az idegen csont átültetésénél nem zárhatjuk ki teljes mértékben az egyes betegségek átvitelének rizikóját, melyek nagy része infekció. Mindemiatt egyre inkább növekszik az igény a különböző szintetikus csontpótló anyagok iránt.

A kutatásban a Debreceni Egyetem Ortopédiai Klinikája, valamint a Szervetlen és Analtikai Kémiai Tanszéke közösen vett részt, melynek célja egy új, nanokompozit alapú szintetikus csontpótló anyag tesztelése volt, melyet defektusok, léziók létrejötté esetén nemcsak az ortopéd sebészetben, de akár bármely más csonthiánnyal fellépő rekonstrukciós sebészetben is alkalmazhatunk. Fontos továbbá, hogy ezt az anyagot olcsón és nagy mennyiségben elő lehet állítani. Maga a csontpótló egy olyan aerogél kompozit, amelyet szuperkritikus körülmények között állítottak elő hidroxipatitból, tricalcium-foszfátból és szilika alcogélből.<sup>5</sup> Tulajdonságait tekintve oszteoinduktív és oszteokonduktív hatással is rendelkezik, továbbá az egyedi előállítási technikájának köszönhetően az anyagban lévő pórusok mérete, ezzel együtt az átjárhatósága széles tartományban beállítható. Jól megválasztott pórusméret esetén az oszteoblasztok könnyedén keresztüljuthatnak a csontpótló szemcsék apró résein.<sup>5</sup> Mindezek mellett fontos előnye lehet még az a tulajdonsága, hogy jellegzetes struktúrája miatt képes lehet oldott állapotú gyógyszereket felvenni, azaz farmakológiai értelemben vehiculumként viselkedni. Ezek kioldódása jelenleg kontrollálatlanul történik, azonban különféle olajos vagy

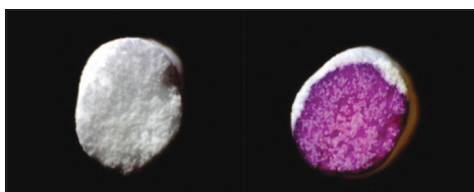
egyéb hordozók alkalmazásával ezt a tulajdonságát később lehetne szabályozni. Ennek köszönhetően alkalmazása fertőzések vagy egyéb betegségek esetén is teret nyerhetne.<sup>5</sup> A kifejlesztett anyag alkalmazhatóságát tanulmányozó vizsgálatainkat egészséges, hím Long-Evans patkányok bal oldali combcsontján végeztük. A lateralis condylusába 2 mm átmérőjű defektust készítettünk, majd az abba ültetett anyagok beépülését a 4., 8. és 13. héten készített röntgenképek, illetve az operációt követő 13. hét után az eltávolított femurcsontokból készített szövettani metszetek vizsgálataival figyeltük meg.

### Anyagok

Manapság a csontpótlók széles palettája megtalálható a klinikai gyakorlatban, kezdve a szerves csontpótlóktól (pl. autograft, allograft) egészen a különböző szintetikus anyagokig. Egyelőre az autológ csontpótlást tekinthetjük „Golden standard”-nek, azonban a donortületek mennyisége limitált vagy sok más esetben a beteg kedvezőtlen státusából kifolyólag túlságosan rizikós az alkalmazása. Többek között e tényezők miatt számos kutatás folyik, melyek a szintetikus anyagok felé billentetik a „csontpótlás mérlegét”. Ezek az anyagok több alkotóelemből is állhatnak, melyek oszteoinduktív, oszteokonduktív és oszteogén hatással is bírhatnak, például különböző növekedési faktorok vagy oszteogén sejtpopulációk hordozójaként.<sup>4,6–8</sup> Emellett a kalcium-foszfat tartalmú szilikagél humán in vitro osteoblast sejtkultúrákon mutatott oszteoinduktivitást.<sup>5,9</sup> Ezekon felül olyan tulajdonságaik is szerephez juthatnak, melyeket eddig még nem sikerült teljesen kiaknázni. A vizsgált minták előállítási technológiája lehetővé teszi az anyagban lévő pórusok méretének, ezzel együtt az átjárhatóságnak széles tartományban történő beállítását. A szemcsékben a pórusméretek néhány tíz nanométertől néhány mikronig terjednek (1. ábra).



1. ábra. Alap aerogél szerkezete



2. ábra. A beültetett csontpótló minta natúr makroszkópos szerkezete (balra) és a szimulált testfolyadékban lévő képzék demonstrációja festett vízzel (jobbra). A víz teljesen átjárja az anyagot, tehát a pórusos szerkezete szemmel is láthatóan megőrződött. A szilika aerogél rész szívja magába a folyadékot, míg a HA és TCP fehér marad, hiszen azok tömör szemcsék


Mindezek mellett előnye lehet még az a tulajdonsága, hogy – mint már említettük – gyógyszerrel átíthatható (2. ábra), amelynek a kioldódása jelenleg kontrollálatlanul történik.<sup>5</sup>

### A minták előállítása

A kísérletünkben alkalmazott mintákat a Debreceni Egyetem Szervetlen és Analitikai Kémiai Tanszéke fejlesztette, tesztelte és állította elő az általuk kidolgozott technikával.<sup>5</sup>

### Mezo + makropórusos HA + TCP + szilika aerogél kompozitok szintézise és vizsgálata

Báziskatalizálta szol-gél technikával hidroxipapatitot és  $\beta$ -trikalcium-foszfatot, valamint porogén anyagokat tartalmazó szilika alkogél-



3. ábra. Csontpótló SEM (páztázó mikroszkóp) képe. Bal oldalon: a minta SBF-ben (szimulált testfolyadék) (8000×-es nagyítás). Jobb oldalon: natúr minta (12 000×-es nagyítás)

leket, majd azokból szuperkritikus körülmények között aerogél kompozitokat állítottak elő, melyek kémiai összetétele az 1. táblázatban olvasható. Kidolgoztak egy eljárást, amely segítségével néhány milliméter átmérőjű monolitikus hengereket tudnak létrehozni. A belőlük 1000 °C hőkezeléssel keletkezett, átlagosan 1,80 mm átmérőjű hengeres monolitok tulajdonságait nyomószilárdság-méréssel, folyadékimpregnációs eljárással, valamint SEM (páztázó elektronmikroszkóp) technikával vizsgálták (3. ábra).

Megállapították, hogy teherbírásuk 16 MPa-nál nagyobb, és bizonyították, hogy a folyadékokra történő átjárhatóság, valamint a mezos- és makropórusos szerkezet a hőkezelés után is megmarad.

A kísérletben részt vevő csontpótló anyagokat előzetes immunológiai vizsgálat alá vetették a Debreceni Egyetem Immunológiai Tanszékén. Választ kerestek arra a kérdésre, hogy képesek-e aktiválni a Dendritikus Sejteket (DS) vagy immunológiailag semlegesnek tekinthetőek-e és nem rendelkeznek-e immunstimuláló képességgel. A tanszéken megállapították, hogy a kutatás kimenetelét torzító, jelentős immunválaszt nem váltottak ki a vizsgálati anyagok.

Ezen aerogél kompozitok megfelelő mechanikai szilárdsággal, porozitással és kémiai össze-

tétellel rendelkeznek ahhoz, hogy gyorsan meginduljon a felületükön a biokompatibilitás első kritériumának tekintett hidroxiapatit réteg képződése. A hidroxiapatit réteg keletkezését szimulált testfolyadékkal (Simulated Body Fluid, SBF), azaz a vérplazma kémiai összetételével döntő részben megegyező ionösszetételű, puffertelt oldattal vizsgálták, amelyben a foszfát és karbonát csapadékok spontán kiválását TRIS (2-Amino-2-hydroxymethylpropane-1,3-diol) hozzáadásával gátolták. Csak olyan anyagok felületén történik SBF-ben foszfát kiválás, amelyek az élő szervezetben uralkodó körülmények között is alkalmasak a felületi hidroxiapatit réteg létrehozására. Így száraz falevelekhez hasonló morfológiájú hidroxiapatit képződmények alakulnak ki (3. és 5. ábra).

#### Az aerogél kompozitok összetétele


A 1124-es és a 1057-es minták elemösszetétele grammban (g) megadva, ha azt vesszük alapul, hogy 1 „egységnyi” minta tömege 20 gramm:

A mintát alkotó elemek:	Tömegük (g):
TMOS	15,0
Ca-foszfát [ $Ca_3(PO_4)_2$ ]	2,5
Hidroxiapatit [ $Ca_5(PO_4)_3(OH)$ ]	2,5

1. táblázat. Az aerogél kompozitok összetétele (Megjegyzés: Ca: Kalcium; PO: Foszfát; OH: Hidroxi csoport; TMOS: Tetramethoxysilane)

#### A kísérletben alkalmazott minták kódszáma és azok rövid jellemzése

1124 – Piros színnel fluoreszkáló minta. A teljes tömegére vonatkoztatva kb. 1% európium-foszfátot tartalmaz, amelyet egy egyedi gyártástechnológiával a trikálcium-foszfát szerkezetébe építettek be és hőkezeléssel aktiváltak.



4. ábra. Az 1124-es anyag fluoreszcens képe. Bal oldalon: napfényvel megvilágított minták.  
Középen: 254 nm-en élénkpirosan fluoreszkáló minta.  
Jobb oldalon: 366 nm-en halványpirosan fluoreszkáló minta

A minta kalcium-foszfát szemcséket, valamint hidroxipatitot tartalmaz. 254 nm-es UV hatására intenzíven, 366 nm-es UV-fény hatására közepes intenzitással pirosan fluoreszkál (4. ábra).


Mivel 254 nm-en a szerkezetben elég kevés anyag fluoreszkál (azok sem a piros tartományban és nem is túl erősen), meglehetősen szelektíven látni lehet a metszeteken a szemcsék helyét, illetve maradványát. A jelölésre alkalmazott, kristályrácsba beépített európium-foszfátot nanokristályos formában az irodalomban már használták sejtek nyomjelzésére, nem volt toxikus, így nem vártunk különösebb reakciót.<sup>9-11</sup> A primer kísérleti nyomószilárdsága 118 MPa, porozitása nagyobb, mint a későbbiekben említendő GY3-é.

1057 – Felépítése az előbb említett 1124-es mintához hasonló, de a 1057-es anyag nem fluoreszkál, nem tartalmaz európium-foszfátot semmilyen formában. Trikálcium-foszfát és hidroxipatit komponensekből áll.

GY1/2 és GY3 – Kémiai összetételüket tekintve ezek csak a könnyebben felszívódó trikálcium-foszfátot tartalmazzák, nincs hozzájuk adva hidroxipatit. A két minta közül a nagyobb szemcseméretű, GY1/2 jelű anyag mechanikai szilárdsága kisebb, porozitása lényegesen nagyobb, mint a kis szemcsemé-

retű GY3 jelű anyagé. Nyomószilárdságuk a GY1/2 esetén legalább 21 MPa, a GY3-nál legalább 81 MPa.

Összevetésül, a kereskedelmi forgalomban kapható ChronOS (Synthes GmbH, Eimattstrasse 3, 4436 Oberdorf, Svájc)  $\beta$ -trikalcium-foszfátot tartalmaz, a nyomószilárdsága körülbelül a szivacsos csontéval egyezik meg.<sup>9</sup> Kémiailag semmilyen különbség nincs a GY1/2



5. ábra. A GY1/2-es minta. Bal oldal: SBF (szimulált testfolyadék) kép 18 000×-es nagyítással.  
Középen: SBF kép 50×-es nagyítással.  
Jobb oldal: natúr kép 50×-es nagyítással

Csoportszám	Vizsgálati anyag	Állatok száma
1	1057	16 db
2	1124	8 db
3	GY1/2	10 db
4	GY3	12 db
5	PerOssal	4 db
6	kontroll	1 db


2. táblázat. A beültetett anyagok csoportosítása

és GY3 között, csak az előállítási hőmérséklet más. GY1/2-es minta 1050 °C fokon 14 órán át, GY3-as minta 1100 °C fokon 24 órán keresztül volt a speciális, direkt erre a célra készített kemencében. Egyik anyag sem fluoreszkál (5. ábra).

A minták sterilizálására leginkább a szárazhő vagy a gamma-sterilizálás ajánlott. Mi a szárazhő sterilizálást alkalmaztuk. Oldószeres sterilizálás esetén fennállhat a veszélye, hogy az oldószer nem távozik maradéktalanul a vizsgálati anyagból, így az később, a beültetés után távozik a szövetekbe, ahol akár komoly szövődeményeket is okozhat.

### Módszerek

Az állatkísérletet egészséges, felnőtt, hím Long-Evans patkányok bal oldali combcsontjain végeztük el. Az állatok átlagosan 400 g súlyúak voltak (6. ábra). A csontpótlásra legkedvezőbb anyagok az előzetes immunológiai vizsgálatok alapján lettek kiválasztva. Ezek a fentebb említett 1057-es, 1124-es, GY1/2-es, GY3-as jelölésű minták voltak. Rajtuk kívül összehasonlításként beültettünk még egy kereskedelmi forgalomban kapható csontpótlót is, a PerOssalt (aap Implantate AG, Berlin, Németország). Egy esetben pedig a fűrt defektust üresen hagytuk, ezzel vizsgálva a spontán csontosodást. Eszerint osztottuk összesen 6 csoportra az állatokat (2. táblázat).



6. ábra. Long-Evans patkány (forrás: <http://hilltoplabs.com/public/longevanshistory.html>)

### Állatok elhelyezésének körülményei és gondozása

4 db állatot tartottunk egy 60×30×35 cm nagyságú ketrecben, majd a beavatkozást követően a sebgyógyulásig, de minimum 14 napig a patkányok külön ketrecben voltak tartva. Ivóvíz- és tápellátásuk folyamatosan történt.

### A műtétre való felkészülés


Az egyes ketrecekben lévő állatok közül közvetlenül az operáció előtt egyszerre mindig csak egyet, véletlenszerűen választottunk ki, és áthelyeztük egy valamivel kisebb, kb. 2 állatra méretezett ketrecbe. Csak ezután vittük be a műtési helyiségbe. Egy ketrecből egy nap mindig csak egy patkányt vettünk ki, így próbáltuk megőrizni a többi állat nyugalmát, nehogy túl nagy legyen a műtét előtti stressz hatása, mely befolyásolhatná például az altatást. Az elaltatott patkány bal lábán, a műtési területnek megfelelően, a szőrt leborotváltuk, majd a területet Betadinnal fertőtlenítettük és izoláltuk.

### Állatok érzéstelenítése, altatása

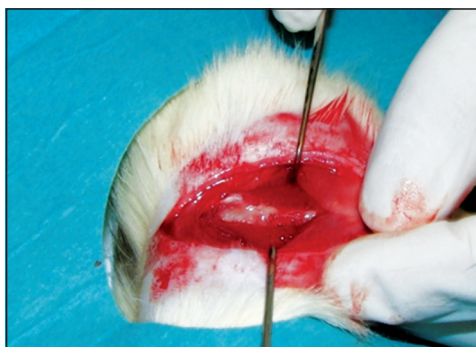Néhány másodperces isoflurane-os bódítást követően a testtömegük pontos lemérése után a patkányok testsúlykilogrammjának megfelelő mennyiségű (50 mg/ttkg) pentobarbitalt (Nembutal) adtunk intraperitonealisan, majd a műtési terület előkészítése után elvégeztük a beavatkozást, ami kb. 15–20 percig tartott. Az első műtételnél ez az idő 5–10 perccel hosszabb volt, azonban az altató hatása még ezekben az esetekben is elegendő volt a műtétek elvégzéséhez.

### A műtési technika

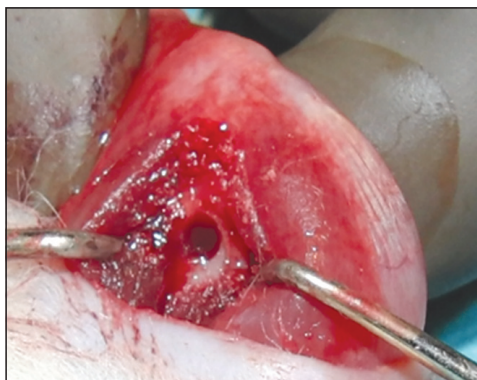
Az elaltatott patkány bal oldali combcsontját borotválás, fertőtlenítés és megfelelő izolálás után feltártuk. Az operációknál a lehető leg-



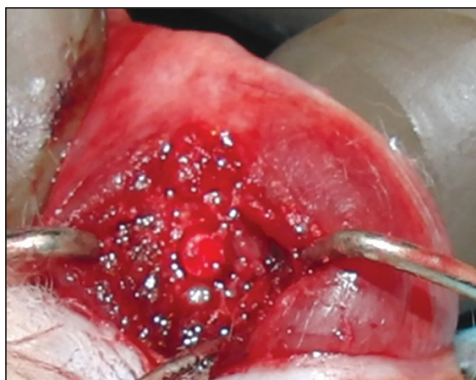7. ábra. A csontpótló anyag a femurban (minta)



8. ábra. A megnyitott femur képe



9. ábra. Furat a femur lateralis condylusán



10. ábra. Furat a femur lateralis condylusán,  
bennre a vizsgálandó anyaggal

jobban ügyeltünk a sterilitásra, steril kesztyűt és steril izolálókat használtunk a fertőzések és egyéb szövődmények elkerülése végett. A bal oldali femur disztális végénél, a lateralis condylus felett, a combcsonttal párhuzamos másfél- két centiméteres hosszanti metszést ejtve a combizomkötegek szétválasztásával, retromuscularisan hatoltunk be, ezután leválasztottuk a periosteumot (8. ábra). Mindközben a térdízületet nem nyitottuk meg. A combcsont lateralis condylusán egy steril sebészi fúrógéppel 2 mm átmérőjű furatot készítettünk, így alakítva ki a megfelelő területet a vizsgálandó anyagunk számára (9. ábra). Következő lépésként a kontrollcsoportba tartozó állatok esetében a lyukat üresen hagytuk. Ezzel a spontán csontosodás

mértékét szerettük volna megfigyelni. A többi patkánynál viszont a megfelelő steril vizsgálandó anyagokat (1057, 1124, GY1/2, GY3) és a PerOssalt impaktáltuk a femur condylusán lévő fúrt lyukba (10. ábra). Végül a defektus felett az izmokat összevarrtuk, így is rögzítve az egyébként szorosan illeszkedő anyagokat, majd a sebszélek egyesítésével zártuk a sebet.

#### Utógondozás

A műtéteket követően az állatoknak szükség szerint fájdalomcsillapítót (Algopyrint), illetve néhány napig a sebviszonyoktól függően antibiotikumot is adtunk az ivóvizükbe. A sebgyógyulásig, de minimum 14 napig a

patkányokat külön ketrecekben tartottuk, illetve ivóvíz- és tápellátásuk most is folyamatosan történt.

#### *Műtétek utáni teendők, a minták előkészítése további vizsgálatokra*

A megoperált kisállat combcsontjáról a műtétet követően a 4., 8. és 13. héten röntgenfelvételt készítettünk. A felvételek ideje alatt az állatokat ismét elaltattuk isoflurane-os bódítás követően Nembutallal. A vizsgálat idejének leteltével, a 13. héten az állatokat pentobarbitallal túlaltattuk. Ezután steril körülmények között a teljes bal oldali femurt eltávolítottuk és mindet külön-külön 35%-os formalint tartalmazó fiolába helyeztük, majd pedig szövettani vizsgálatra küldtük. A minták szövettanra küldésének idejében a kémcsövekben lévő csontok sorszámozva voltak az állatok sorszámai alapján. A kísérlet közben a kettős vakmódszerrel dolgoztunk.

A műtéteket Dr. Kiss László egyetemi tanársegéd, ortopéd szakorvos felügyelte (Az állatkísérletek hatósági engedélyszáma: 087/2007/DE MÁB, 9/2011/DE MÁB).

#### **Eredmények**

A kisállatok femurjába ültetett csontpótló anyagok előzetes immunológiai vizsgálatok alapján lettek kiválasztva. Az átépülésüket a 4., 8. és 13. héten röntgenvizsgálattal követtük nyomon, illetve a 13. hét után a combcsontokat szövettani vizsgálatokra küldtük.

Összesen 65 állatot műtöttünk meg, melyek közül 8 elpusztult aspiráció vagy altatás szövődményei miatt. A megmaradt 57 állat közül 6-nál észleltünk szeptikus szövődményt, így azok femurcsontja nem volt alkalmas a szövettani metszet készítésére. Végül 51 állat combcsontjáról készült rtg-képek és szövettani metszetek kerültek elemzésre.

#### *Az előzetes immunológiai vizsgálatok eredményei*

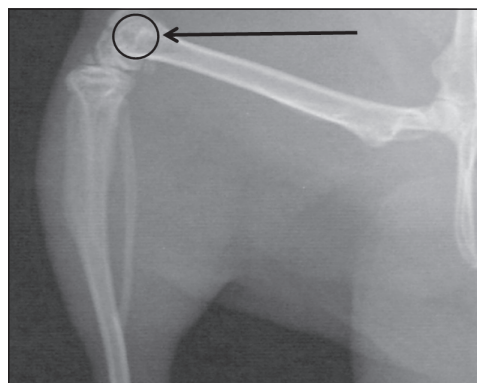
A citokin mérések érzékenységét figyelembe véve a vizsgált minták hatására termelődő proinflammatorikus citokinek (*IL-6* és *IL-1 $\beta$* ) koncentrációjának emelkedése nem haladja meg a kétszeres értéket.

A T-sejt válasz aktiválását jelző citokinek (*IL-10* és *IL-12*), valamint az allogén T-limfocitákkal végzett ELISPOT vizsgálatok egyértelműen azt igazolják, hogy a természetes immunitással ellentétben, az adaptív immunválasz nem aktiválódik egyik vizsgált anyagminta hatására sem.

Mindezek alapján végezettel a vizsgált anyagok nem váltottak ki jelenetős immunválaszt, amely torzíthatná a kutatás eredményét.

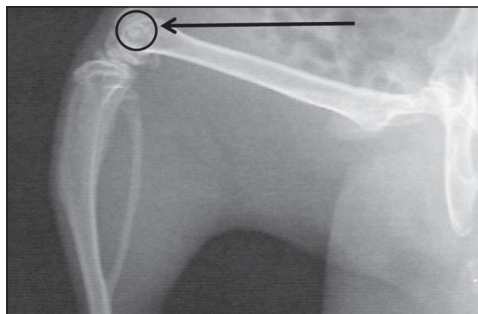
#### *Radiológiai eredmények*

A röntgenfelvételek elemzésekor megfigyelhető volt a csontpótló anyag átépülése. Ahogyan a képek is mutatják, a 4. héten (*11. ábra*) a beültetett anyagok rtg-árnyéka még jól látható, azonban a 8. héten (*12. ábra*) már halványabb, és a 13. héten (*13. ábra*) szinte teljesen eltűnik. Azonban makroszkóposan, a comb-

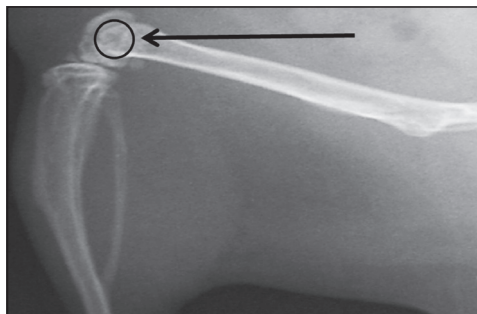


11. ábra. Röntgenkép a beültetett mintáról, 4. hét





12. ábra. Röntgenkép  
a beültetett mintáról, 8. hét



13. ábra. Röntgenkép  
a beültetett mintáról, 13. hét

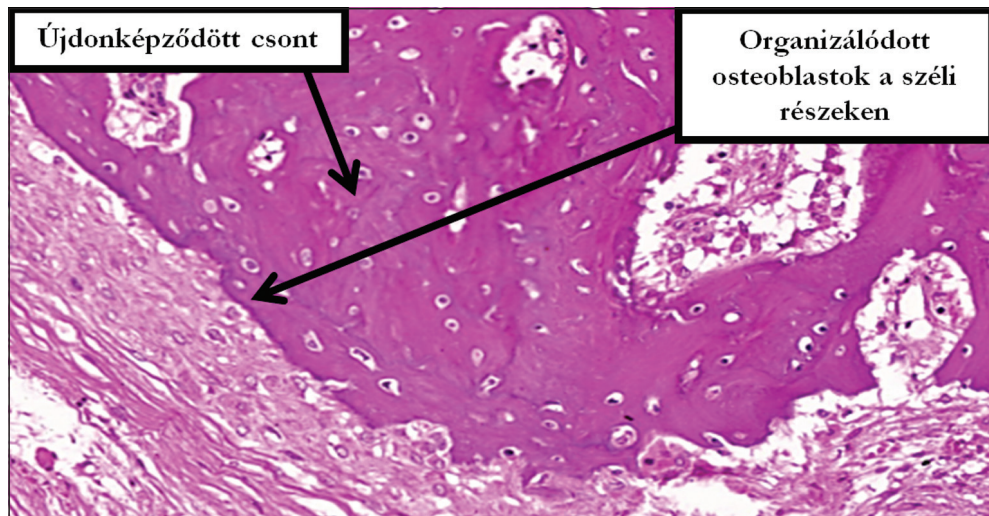
csontok vizuális vizsgálatakor néhány esetben még megfigyelhető volt a csontpótló egy része.

#### Szöveti eredmények

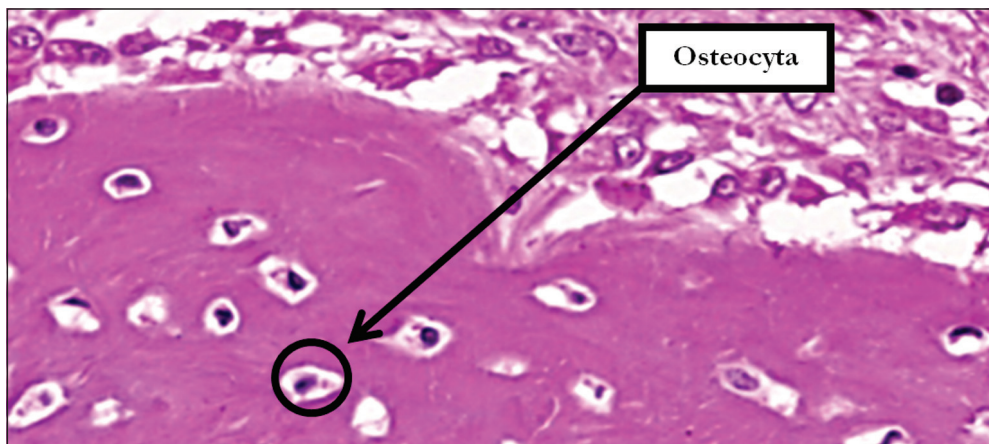
A szövettani vizsgálatkor aktív csontképzést, újonképződött csontot és a csontpótló anyag átépülését figyelték meg, ugyanakkor a 13 hét nem volt elég, hogy az anyag teljesen átépüljön. Ezeket demonstrálják a GY3-as anyag képei, ahol a széli részekben orga-

nizálódott osteoblastok, újonképződött csont (14. ábra) és osteocyták (15. ábra) láthatóak.

A 1124-es kódszámú anyag szövettani metszeten történő vizsgálatakor egyértelmű fluoreszcencia nem volt detektálható. Ennek oka az lehetett, hogy a metszetkészítés során a csontpótló anyagok a kalciummal együtt kioldódhattak. Ugyanis az európium-foszfát a trikálcium-foszfáthoz volt kémiaiilag kötve és a megfelelő vastagságú szeletek elkészítéséhez



14. ábra. GY3-as anyag. A beültetett csontpótló szövettani metszete.  
A képen újonképződött csont látható,  
a széli részekben pedig organizálódott osteoblastok találhatóak



15. ábra. GY3-as anyag. A beültetett csontpótló szövettani metszete. A képen újdonsképződött csont látható osteocytákkal

pedig a csontokat dekalcinálni kellett. A probléma megoldásán jelenleg is dolgoznak a patológusok.

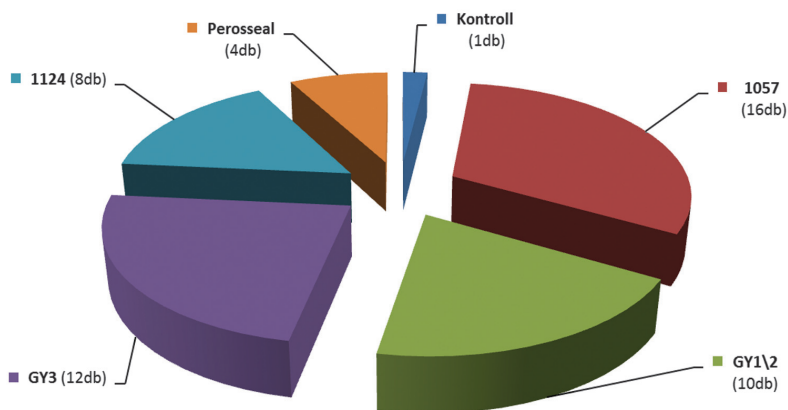
### Megbeszélés

A 2010. 12. 09. és 2012. 03. 22. közötti időszakban az összesen 65 megműtött állat közül összesen 57 maradt meg a további vizsgálatokra. Mindössze 8 kisállat pusztult el altatási

szövődmény következtében. További 6 esetben vettünk észre szeptikus szövődményt a boncolásnál, emiatt ezen combcsontok nem voltak alkalmasak a kísérlet folytatására. Végül a megmaradt 51 femurcsontról készült rtg-képek és szövettani metszetek kerültek kiértékelésre.

A beavatkozáson túlesett állatokat a sebgyógyulásig, de minimum 14 napig külön ketrecbe helyeztük és körülbelül 13–14 hétig a

A kutatásban vizsgált anyagok megoszlása



16. ábra. A kutatásban vizsgált 51 db csontba beültetett anyagok megoszlása

kisállatházban tartottuk, ahol folyamatos gondozásban részesültek. Ivóvíz- és patkánytáp-ellátásuk is folyamatosan történt. Felügyeltük a felépülésüket, a sebgyógyulásukat és az aktivitásukat. Mindezek alapján elmondható, hogy a műtétek után vizuálisan sebgyógyulási zavart nem észleltünk, egyik állat sem tűnt betegnek. A gyógyulási folyamatnak megfelelő aktivitást mutattak, nem sántítottak. A felépülési idő közben a 4., 8. és 13. héten röntgenfelvételt is készítettünk. Majd a kísérleti periódus végeztével a túllaltatott állatok combcsontját szövettani vizsgálatokra küldtük. Az összesen 51 db femurból 16 db tartalmazott 1057-es, 12 db GY3-as, 10 db GY1/2-es, 8 db 1124-es kódszámú mintát. Ezekon felül 4 db csontba PerOssalt tettünk és 1 db kontrollminta is volt, amely nem tartalmazott semmilyen anyagot sem (16. ábra).

A szövettani metszeteken és a röntgenképeken csontújdonképződés mellett a csontpótló anyag beépülése is megfigyelhető volt, ugyanakkor az átépülés nem volt teljes. Bár a forgalomban lévő csontpótlókkal való klinikai tapasztalatok alapján ez nem is volt várható. A kutatás kimenetelét torzító, jelentős immunválaszt nem váltottak ki a vizsgálati anyagok. Mindezek alapján a kísérleteket folytatni tervezzük, megcélözva egy új, a klinikai gyakorlatban is alkalmazható csontpótló anyag kifejlesztését.

Ezen eredményeink természetesen csak óvatosan, megfelelő kritikával alkalmazhatók humán következtetések levonására a patkányok rendkívüli csontregenerációs készsége miatt.<sup>13-14</sup>

## IRODALOM

1. Fischer CR, Lee JH, Macaulay W. Patient activity after arthroplasty: state of the art, current knowledge, and guidelines. *Operative Techniques in Orthopedics* 2009;19:176–81.
2. Courpied JP, Caton JH. Total hip arthroplasty, state of the art for the 21st century. *International Orthopaedics* 2011;35(2):149–50.
3. Austin MS, Ciminiello M, Hozack WJ. Total hip arthroplasty in the young patient. *Seminars in Arthroplasty* 2005;16:77–9.
4. Dinopoulos H, Dimitriou R, Giannoudis PV. Bone graft substitutes: What are the options? *The Surgeon* 10, *Journal of the Royal Colleges of Surgeons of Edinburgh and Ireland* 2012;230–9.
5. Lázár I, Manó S, Jónás Z, Kiss L, Fábrián I, Csernátóny Z. Mesoporous silica-calcium phosphate composites for experimental bone substitution. *Biomechanica Hungarica* 2010;III(1):151–8.
6. Bowen JA, Mellonig JT, Gray JL, Towle HT. Comparison of decalcified freeze-dried bone allograft and porous particulate hydroxyapatite in human periodontal osseous defects. *J Periodontol* 1989;60:647–53.
7. Kaushick BT, Jayakumar ND, Padmalatha O, Varghese S. Treatment of human periodontal infrabony defects with hydroxyapatite+  $\beta$  tricalcium phosphate bone graft alone and in combination with platelet rich plasma: A randomized clinical trial. *Indian J Dent Res* 2011;22:505–10.
8. Nandi SK, Roy S, Mukherjee P, Kundu B, De DK, Basu D. Orthopaedic applications of bone graft & graft substitutes: a review. *The Indian journal of medical research* 2010 Jul;132:15–30.
9. Phan PV, Grzanna M, Chu J, Polotsky A, Elghannam A, Van Heerden D, Hungerford DS, Frondoza CG. The effect of silica-containing calcium-phosphate particles on human osteoblasts in vitro. *Journal of Biomedical Materials Research, Part A* 2003;67A(3):1001–8.
10. Doat A, Fanjul M, Pellé F, Hollande E, Lebugle A. Europium-doped bioapatite: a new photostable

- biological probe, internalizable by human cells. *Biomaterials* 2003;24:3365–71.
11. *Izquierdo-Barba I, Colilla M, Vallet-Regi M.* Nanostructured mesoporous silicas for bone tissue regeneration. *Journal of Nanomaterials* 2008, doi:10.1155/2008/106970.
12. Synthes.com-ChronOS. Available from: URL: <http://www.synthes.com/sites/intl/Products/Biomaterials/Trauma/Pages/chronOS.aspx>.
13. *Garcia P, Histing T, Holstein JH, Klein M, Laschke MW, Matthys R, Ignatius A, Wildemann B, Lienau J, Peters A, Willie B, Duda G, Claes L, Pohlemann T, Menger MD.* Rodent animal models of delayed bone healing and non-union formation: a comprehensive review. *Eur Cell Mater* 2013;26:1–12.
14. *Uthgenannt BA, Kramer MH, Hwu JA, Wopenka B, Silva MJ.* Skeletal self-repair: stress fracture healing by rapid formation and densification of woven bone. *J Bone Miner Res* 2007 Oct;22(10):1548–56.

*A kutatás az Országos Tudományos Kutatási Alapprogramok támogatásával, az OTKA K76834 azonosító számú projekt keretében valósult meg.*

**Szabó Béla Attila**

Debreceni Egyetem, Orvos- és Egészségtudományi Centrum, Általános Orvostudományi Kar  
H-1171 Budapest, Péceli út 178.

Tel.: (+36) 20 557-3925

## ALFÖLDI NYOMDA ZRT.



**4027 Debrecen, Böszörményi út 6.**

Tel.: (52) 515-715

Fax: (52) 325-227

E-mail: [info@anyrt.hu](mailto:info@anyrt.hu) • [www.anyrt.hu](http://www.anyrt.hu)

ISO 9001:2008, 14001:2004 • FSC-STD-40-004 V2-1

*Teljes körű nyomdaipari szolgáltatás – felsőfokon*